

Atención dental del paciente con enfermedad de Alzheimer. Informe de caso

Dental care of patient with Alzheimer's disease. Case report

Presentado: 25 de junio de 2020
Aceptado: 22 de septiembre de 2020

Ulises Sánchez-Morales, Diana María Ramírez-Fernández, César Alejandro Argüelles-Guerrero
Facultad de Odontología, Universidad Latinoamericana (ULA) - Campus Cuernavaca, Morelos, México

Resumen

Objetivo: Informar la experiencia de un retratamiento de endodoncia efectuado a una paciente con enfermedad de Alzheimer.

Caso clínico: Una paciente de 71 años de edad acudió al servicio para un retratamiento endodóntico en canino inferior derecho realizado previamente en otra institución. Durante los procedimientos se registraron dificultades relacionadas con la negativa del cuidador a permanecer en la consulta, episodios de confusión y movimientos involuntarios, por lo cual se resolvió aplicar la técnica decir-mostrar-hacer para el manejo de la conducta, además de un abre bocas metálico y un colimador para la toma de rayos X. Gracias a la coopera-

ción de la paciente, el tratamiento se llevó a cabo con éxito.

Conclusiones: Es importante priorizar la atención dental en etapas tempranas de la enfermedad, cuando la disfunción cognitiva aún permite la cooperación y el riesgo de broncoaspiración todavía es bajo. Así mismo, se recomienda promover que el cuidador permanezca durante las sesiones de rehabilitación. El odontólogo debe conocer los fundamentos fisiológicos y conductuales en relación con esta alteración neurológica, a fin de poder adecuar la atención dental a la individualidad de estos pacientes.

Palabras clave: Atención dental, disfunción cognitiva, enfermedad de Alzheimer, estudios de casos y controles.

Abstract

Aim: To present a case report about the experience during a re root canal treatment on a patient with Alzheimer's disease.

Clinical case: A 71-year-old female patient, attended for endodontic re treatment of her lower right canine, previously root filled elsewhere. Difficulties are reported during the procedures due to the carer's resistance to staying in the dental office during the treatment, episodes of confusion and uncontrolled movements of the patient, opting for the use of the tell-show-do technique for behavior management, metallic mouth opener, and collimator for X-ray taking. The treatment was carried out successful-

ly, and the cooperation of the patient was also achieved.

Conclusions: It is important to prioritise dental treatment during the early stages of the disease, when cognitive dysfunction still allows cooperation and there is a low risk of bronchoaspiration. Likewise, it is recommended to encourage the carers to remain in the dental office during treatment. The dentist must know the physiological and behavioral changes that arise as a result of this neurological disorder, to provide dental treatment to these patients.

Key words: Alzheimer disease, case-control studies, cognitive dysfunction, dental care.

Introducción

En años recientes, se ha observado un creciente número de personas que presentan enfermedad de Alzheimer, una entidad crónico-degenerativa con particularidades clínico-patológicas duales, caracterizada

típicamente por demencia progresiva, con evidencia neuropatológica o biomarcadora de la enfermedad.¹ Los pacientes presentan lesiones parenquimatosas extracelulares y lesiones intraneuronales, con pérdi-

da sináptica, placas amiloides y depósitos patológicos de proteína tau en el encéfalo.²

La enfermedad de Alzheimer es la causa más frecuente de demencia en adultos mayores, ya que afecta al 60-70% de los casos.³ Tiene una incidencia anual de 3,1 por cada 1000 personas de entre 60 y 64 años, y se ha informado su incremento a 175 por cada 1000 personas a partir de los 95 años. Se calcula que en 2050 habrá en el mundo 113 millones de personas con Alzheimer, con las consecuencias económicas, sociales y sanitarias que esta enfermedad conlleva.^{4,5}

Los pacientes afectados por Alzheimer presentan importantes signos de disfunción cognitiva tales como errores en la memoria de corto y largo plazo en el razonamiento y alteraciones motoras. Estos se manifiestan principalmente en ambientes estresantes o que propician la desorientación, con cambios bruscos de conducta, actitudes inapropiadas, falta de cooperación y una gradual incapacidad para seguir instrucciones.^{6,7} La atención dental se obstaculiza debido a la pérdida progresiva de coordinación motora, los movimientos involuntarios, el aumento del reflejo nauseoso y el riesgo de broncoaspiración. Todo esto dificulta la toma de impresiones y rayos X, lo que complica la realización de procedimientos endodónticos, protésicos y quirúrgicos.⁸

Esta enfermedad no muestra signos patognomónicos en cavidad oral. Sin embargo, a consecuencia de la pérdida de habilidades motoras y cognitivas, los pacientes olvidan cuándo y cómo cepillarse los dientes, lo cual limita su independencia y su percepción de autosuficiencia, ya que dependen de un cuidador que se haga cargo de estas y otras actividades cotidianas. Así, es común que presenten caries, gingivitis, periodontitis, disgeusia, halitosis, pulpitis y pérdida dentaria.⁹⁻¹¹

El objetivo de este artículo es informar sobre la experiencia del retratamiento de conductos a una paciente con enfermedad de Alzheimer. Consideramos que es de utilidad dado que no existen muchos trabajos en la literatura actual referidos a la atención en consulta ambulatoria de pacientes en este estadio de la enfermedad, cuando aún su funcionalidad cognitiva permite lograr su cooperación durante el tratamiento dental, con las adecuaciones relativas a las necesidades individuales del paciente.

Caso clínico

Una paciente de 71 años de edad ingresó a la Clínica de Endodoncia de la Universidad Latinoamericana (ULA) - Campus Cuernavaca con caries de categoría 6 en el sistema de clasificación ICDAS (*in-*

ternational caries detection and assessment system) localizada en la pieza 43, la cual había sido tratada previamente en otra institución.

Para la confección de la historia clínica, se interrogó tanto a la paciente como al acompañante, quienes no manifestaron datos relevantes en la historia clínica familiar. En cuanto a los antecedentes personales patológicos, se refirió enfermedad de Alzheimer, con farmacoterapia de metoprolol, levodopa con carbidopa, amantadina y pentoxifilina. El cuidador señaló que, a pesar de este diagnóstico, la paciente intentaba realizar actividades rutinarias por su cuenta.

En la exploración extraoral, se observó marcha irregular con piernas separadas y postura encorvada, facies inexpressiva, palidez, resequeza de piel y asimetría facial con depresión de los párpados inferiores.

En el examen intraoral, se identificaron mucosas pálidas, xerostomía, fracturas coronales y caries dental.

Posteriormente a las pruebas de sensibilidad e imagenológicas, se diagnosticó periodontitis apical asintomática y tratamiento de conductos previo en la pieza 43. Al interrogar sobre el tratamiento dental anterior, el cuidador refirió solamente que la paciente no se sentía cómoda y que por eso lo interrumpieron. Se les explicó a ambos que para el retratamiento de conductos se requerían al menos tres citas además de la restauración, y estuvieron de acuerdo. El consentimiento informado fue explicado al cuidador y a la paciente, firmado por ambos, y se autorizó la publicación de las fotos. Antes de iniciar la atención dental, se contactó a su médico tratante, quien informó como diagnóstico las enfermedades de Alzheimer y Parkinson, confirmó la farmacoterapia e indicó no tener recomendaciones especiales para la terapéutica odontológica. Así mismo, facilitó una tomografía de la paciente (fig. 1).

En la primera cita, el acompañante no permaneció en la consulta, pues alegaba que la paciente demostraba independencia y que se quedaba sola cotidianamente; esta situación provocó confusión temporal en ella. Ante esto, para disminuir su nerviosismo, se empleó la técnica de manejo de la conducta decir-mostrar-hacer, con el fin de anticipar paso a paso los procedimientos a seguir, hablándole acerca de las sensaciones que experimentaría. La conversación previa al procedimiento se prolongó unos minutos para controlar el estrés y mejorar su cooperación.

Se colocó anestesia local, se realizó el aislamiento absoluto con dique de goma (fig. 2), la reconstrucción con resina de la pared fracturada y la desobstrucción de los conductos del órgano afectado hasta una longitud de trabajo aparente, ya que se trataba de un

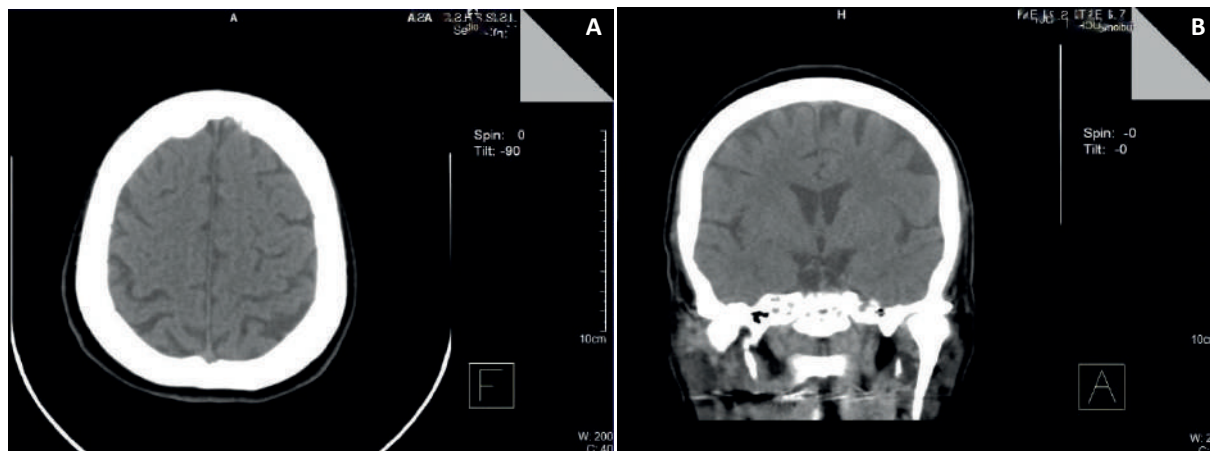


Figura 1. Tomografía del encéfalo en la que se evidencian datos de atrofia cortical de los lóbulos frontales. **A:** Corte horizontal; **B:** Corte coronal.

retratamiento de conductos. Durante esto, se intentó mantener tranquila a la paciente para lograr su cooperación, pero en un momento comenzó a llorar, por lo que hubo que pausar el procedimiento para tranquilizarla de nuevo. Una vez conseguido, se reinició el procedimiento. Se tomaron algunas radiografías empleando un colimador, y posteriormente se colocó una obturación temporal.

Al retirar el aislamiento absoluto, la paciente expresó sentirse emocionalmente mal; refirió que la habían tratado de manera desagradable en el otro lugar. Sin embargo, al interrogarla sobre los pormenores de la situación, no pudo recordar nada, más allá de la sensación de tristeza. Simultáneamente, se observaron movimientos involuntarios repetitivos e incontrolables de sus manos y su pie derecho. Mientras esperaba a su cuidador, fue resguardada en la clínica por el personal, quien la tranquilizó y conversó con ella.

En la segunda cita, su actitud fue extrovertida y de mucho ánimo. Nuevamente, su acompañante se ausentó, a pesar de habersele solicitado que permaneciera. Se repitieron los procedimientos de anestesia y aislamiento, se retiró el material de obturación y se instrumentó el conducto, e incluso se tomaron previamente algunas radiografías periapicales con ayuda del colimador, ya que la paciente estuvo tranquila y cooperadora (fig. 3).

En la tercera cita, el cuidador aceptó acompañarla durante la consulta, pero la paciente presentó una actitud silenciosa que se mantuvo hasta el momento previo a la aplicación de la anestesia. De pronto manifestó sentirse decepcionada por la demora del tratamiento, a pesar de que ya había realizado el pago correspondiente. Esto último fue refutado median-

te evidencias en el sistema electrónico de pago, así como por la afirmación de su acompañante y del personal administrativo. Ante esto, la paciente se mostró temporalmente confundida y comentó que probablemente olvidó si lo había hecho o no. A partir de esta situación, manifestó movilidad mandibular involuntaria, por lo que fue necesario colocar un abre bocas de Molt para limitar la posibilidad de dañarla accidentalmente, a la vez que resultó útil para agilizar el tratamiento (fig. 4). Luego se procedió con la infiltración anestésica y el aislamiento. Se tomó una radiografía periapical con la ayuda del colimador, se dio fin al tratamiento de conductos y se colocó una obturación intermedia.

Finalmente, se derivó a la paciente a la clínica de prostodoncia de la universidad para la restauración

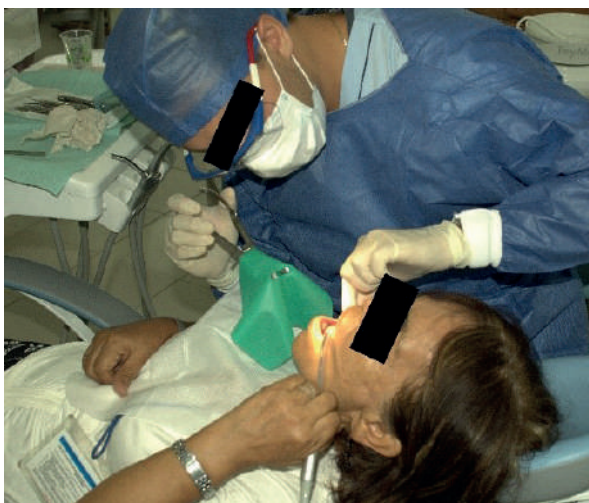

Figura 2. Colocación pausada del dique de goma en la que se puede observar la cooperación de la paciente, a quien se aprecia sosteniendo el eyector de fluidos.

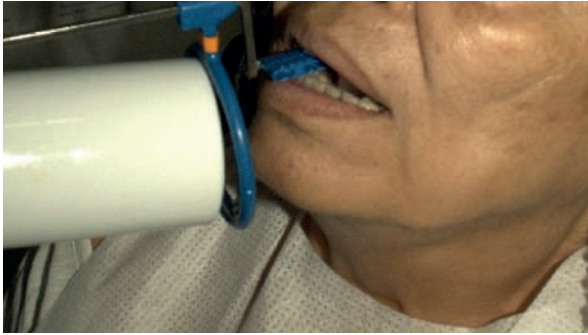

Figura 3. Uso de colimador para toma de rayos X periapicales.

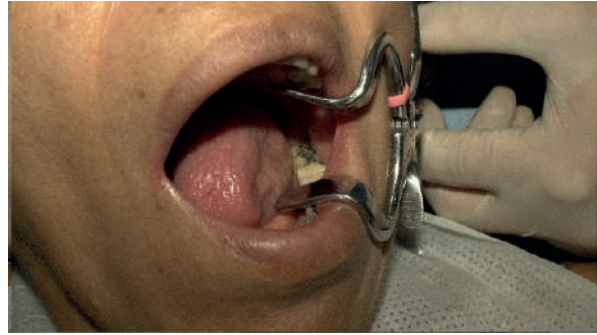

Figura 4. Colocación de abrebocas de Molt.

final y se le recomendó al cuidador su permanencia durante los futuros procedimientos.

En la actualidad, la paciente se encuentra bajo tratamiento restaurador. Hasta el momento no se han informado eventualidades relativas a su comportamiento en el consultorio.

Discusión

La atención bucal de los pacientes con enfermedad de Alzheimer es fundamental para mantener su calidad de vida y prevenir enfermedades, tanto orales como sistémicas. Sobre esto, Yoo *et al.*¹² y Hirano *et al.*¹³ señalan que los movimientos masticatorios producen mayor actividad cerebral y mejoran las pruebas de memoria, lo cual tiene relación con el incremento del flujo sanguíneo en el área encefálica prefrontal. Igualmente, Takeda¹⁴ demostró que este último disminuye con la edad, en simultáneo con el aumento del índice de atrofia cerebral, lo cual desemboca en la demencia progresiva en adultos mayores. Por otra parte, Watanabe *et al.*¹⁵ afirman que existe una relación causal directa entre la pérdida de la función masticatoria, la enfermedad periodontal y la demencia senil. Por eso es preciso considerar que, a pesar de la presencia de ciertas dificultades, la atención odontológica es fundamental. La conservación de los órganos dentales favorece el movimiento masticatorio y disminuye la necesidad de prótesis, las cuales tienden a dejar de usarse debido al deterioro cognitivo progresivo y al riesgo de broncoaspiración, que es una de las principales causas de muerte en pacientes con Alzheimer.¹

En el caso clínico descrito, los procedimientos clínicos se llevaron a cabo de manera pausada y con paciencia, realizando las interrupciones necesarias para buscar la cooperación de la paciente y poder concluir el tratamiento de conductos. En relación con esto, Haya *et al.*⁸ señalan que deben evaluarse las condiciones cognitivas y motoras del caso en pacien-

tes con trastornos neurológicos, a fin de determinar los procedimientos. De acuerdo con Gazel,¹⁶ estos tienen que realizarse mientras las funciones cognitiva y motora lo permitan, y además es preciso indicar cuidados preventivos y paliativos. Igualmente, es de gran ayuda la comunicación con el médico tratante, a fin de prevenir eventualidades y/o interacciones farmacológicas.

Resulta relevante hacer hincapié en la conveniencia de que los familiares y/o acompañantes permanezcan dentro del consultorio dental. Tal como refieren Freitas *et al.*,¹⁷ la presencia del cuidador es necesaria debido a la incapacidad del paciente para comunicarse, recordar sus antecedentes médicos y llevar a cabo ciertas actividades. En este caso clínico, el cuidador no siempre permaneció junto a la paciente durante los procedimientos, a pesar de que se le solicitó acompañarla. Este punto debe ser tomado en cuenta al momento de decidir si se brinda o no atención, ya que la volatilidad de las emociones, las limitaciones de memoria y las alteraciones de la conducta pueden dificultar o impedir el tratamiento.

Conclusiones

Es importante priorizar la atención dental de los pacientes con enfermedad de Alzheimer durante etapas tempranas de la enfermedad, cuando la disfunción cognitiva aún permite su cooperación. También es preciso considerar el tipo de tratamiento requerido, teniendo en cuenta la posibilidad de broncoaspiración, sobre todo en estadios avanzados, en los que el riesgo para la vida del paciente es mayor. Se recomienda, así mismo, promover la permanencia del cuidador durante las sesiones de rehabilitación, ya que pueden presentarse episodios de confusión que dificulten el control de su conducta.

Es imperioso que el odontólogo, antes de atender a pacientes con esta patología, conozca los fundamentos fisiológicos y conductuales que son conse-

cuencia de esta alteración neurológica, a fin de hacer las adecuaciones necesarias para su atención dental. Esto último es de suma importancia, ya que ayudará al profesional en la toma de decisiones clínicas según las necesidades individuales del paciente.

Agradecimientos: Al Dr. José Luis Arreola Brieseño, por su asesoría sobre los conceptos técnicos de neurología y diagnóstico.

Los autores declaran no tener conflictos de intereses en relación con este artículo y afirman no haber recibido financiamiento externo para realizarlo.

Referencias

- Lane CA, Hardy J, Schott JM. Alzheimer's disease. *Eur J Neurol* 2018;25:59-70. DOI: 10.1111/ene.13439
- Jack CR Jr, Bennett DA, Blennow K, Carrillo MC, Dunn B, Haeberlein SB, et al. NIA-AA Research Framework: Toward a biological definition of Alzheimer's disease. *Alzheimers Dement* 2018;14:535-62. DOI: 10.1016/j.jalz.2018.02.018
- Organización Mundial de la Salud (OMS). Demencia: datos y cifras [citado el 3 de mayo de 2019]. Disponible en: www.who.int/es/news-room/fact-sheets/detail/dementia
- Celis-De la Rosa AJ, Cabrera-Pivaral CE, Báez-Báez MGL, Celis-Orozco A, Gabriel-Ortiz G, Zavala-González MA. Mortalidad por enfermedad de Alzheimer en México de 1980 a 2014. *Gac Med Mex* 2018;154:550-4. DOI: 10.24875/GMM.18003361
- Niu H, Álvarez-Álvarez I, Guillen-Grima F, Al-Rahamneh MJ, Aquinaga-Ontoso I. Trends of mortality from Alzheimer's disease in the European Union, 1994-2013. *Eur J Neurol* 2017;24:858-66. DOI: 10.1111/ene.13302. Erratum in: *Eur J Neurol* 2017;24:1200-1.
- Reed B, Behar-Cohen F, Krantic S. Seeing early signs of Alzheimer's disease through the lens of the eye. *Curr Alzheimer Res* 2017;14:6-17. DOI: 10.2174/1567205013666160819131904
- Lancôt KL, Amatniek J, Ancoli-Israel S, Arnold SE, Ballard C, Cohen-Mansfield J, et al. Neuropsychiatric signs and symptoms of Alzheimer's disease: New treatment paradigms. *Alzheimers Dement (NY)* 2017;3:440-9. DOI: 10.1016/j.trci.2017.07.001
- Haya-Fernández MC, Blasco-Garrido I, Cabo-Pastor MB. La atención odontológica del paciente geriátrico con deterioro cognitivo. *Av Odontoestomatol* 2015;31:117-27. DOI: 10.4321/S0213-12852015000300002
- Fereshtehnejad SM, García-Ptacek S, Religa D, Holmer J, Buhlin K, Eriksdotter M, et al. Dental care utilization in patients with different types of dementia: A longitudinal nationwide study of 58,037 individuals. *Alzheimers Dement* 2018;14:10-9. DOI: 10.1016/j.jalz.2017.05.004
- Frota Marjorie Dias B, Holanda Nascimento S, Sousa FB, Alves Negreiros Nunes AP. Evaluation of oral conditions in patients with neurodegenerative diseases treated in geriatric centers. *RGO Rev Gaúch Odontol* 2016;64:17-23. DOI: 10.1590/1981-863720160001000022854
- Aragón F, Zea-Sevilla MA, Montero J, Sancho P, Tejedor C, Frades-Payo B, et al. Oral health in Alzheimer's disease: A multicenter case-control study. *Clin Oral Investig* 2018;22:3061-70. DOI: 10.1007/s00784-018-2396-z
- Yoo JJ, Yoon JH, Kang MJ, Oh N. The effect of missing teeth on dementia in older people: A nationwide population-based cohort study in South Korea. *BMC Oral Health* 2019;19:61. DOI: 10.1186/s12903-019-0750-4
- Hirano Y, Obata T, Kashikura K, Nonaka H, Tachibana A, Ikehira H, et al. Effects of chewing in working memory processing. *Neurosci Lett* 2008;436:189-92. DOI: 10.1016/j.neulet.2008.03.033
- Takeda S, Matsuzawa T, Matsui H. Age-related changes in regional cerebral blood flow and brain volume in healthy subjects. *J Am Geriatr Soc* 1998;36:293-7. DOI: 10.1111/j.1532-5415.1988.tb02353.x
- Watanabe Y, Hirano H, Matsushita K. How masticatory function and periodontal disease relate to senile dementia. *Jap Dent Rev* 2015;51:34-40. DOI: 10.1016/j.jdsr.2014.09.002
- Gazel Bonilla J. Manejo odontológico del paciente adulto mayor con Alzheimer. Protocolo dental en pacientes con Alzheimer. *Rev Cien Odontol* 2011;7:41-45.
- Antunes Freitas D, Moura Pereira M, Moreira G, Fang Mercado L, Díaz Caballero AJ. Cáncer de lengua en un paciente con Alzheimer. *Rev Cubana Estomatol* 2011 [citado el 6 de octubre 2020];48:156-161. Disponible en: scielo.sld.cu/pdf/est/v48n2/est08211.pdf

Contacto:

DIANA MARÍA RAMÍREZ-FERNÁNDEZ
 diana.ramirez@ula.edu.mx
 Avenida Teopanzolco 107
 Colonia Vista Hermosa (62290)
 Cuernavaca, Mor., México